

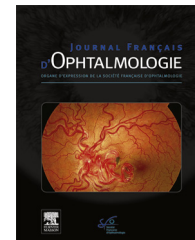


Disponible en ligne sur

**ScienceDirect**  
www.sciencedirect.com

Elsevier Masson France

**EM|consulte**  
www.em-consulte.com



## RECOMMANDATIONS

# Actualisations de la Fédération France Macula : prise en charge thérapeutique de la DMLA exsudative



*Update from France Macula Federation: Treatment of Wet AMD*

S. Tick<sup>a,b</sup>, P.-L. Cornut<sup>c</sup>, F. De Bats<sup>c,d</sup>,  
B. Wolf<sup>e</sup>, E.H. Souied<sup>f</sup>, S.Y. Cohen<sup>f,g,\*</sup>

<sup>a</sup> Centre hospitalier national d'ophtalmologie des XV–XX, 28, rue de Charenton, 75012 Paris, France

<sup>b</sup> Centre ophtalmologique Vincennes, 17, bis rue des Meuniers, 94300 Vincennes, France

<sup>c</sup> Centre pôle vision, clinique du Val d'Ouest, Croix rousse, 39, chemin de la Vernique, 69130 Écully, France

<sup>d</sup> Hôpital de la Croix-Rousse, 103 grande rue de la Croix-Rousse, 69004 Lyon, France

<sup>e</sup> Centre ophtalmologique de la maison rouge, 6, rue de l'Église, 67000 Strasbourg, France

<sup>f</sup> Service d'ophtalmologie et université Paris Est, 61, avenue du Général de Gaulle, 94000 Créteil, France

<sup>g</sup> Centre ophtalmologique d'imagerie et de laser, 11, rue Antoine Bourdelle, 75015 Paris, France

Reçu le 25 mai 2018 ; accepté le 27 juin 2018

Disponible sur Internet le 22 octobre 2018

### MOTS CLÉS

DMLA exsudative ;  
Anti-VEGF ;  
Aflibercept ;  
Bevacizumab ;  
Ranibizumab

### Résumé

**Objectif.** – Mettre à jour les recommandations de la fédération France Macula (FFM) pour le traitement de la dégénérescence maculaire liée à l'âge (DMLA) exsudative.

**Méthode.** – Analyse de la littérature et avis d'experts.

**Résultats.** – La FFM recommande de débiter rapidement le traitement de la DMLA exsudative par injections intra-vitréennes d'anti-VEGF. Les recommandations pour la réalisation des injections ont peu évolué ces dernières années, les points sujets à controverse sont détaillés : aspects médico-légaux, injections bilatérales simultanées, antibiothérapie. Toutes les stratégies thérapeutiques anti-VEGF ont leurs avantages et leurs limites, le choix est donc laissé à l'ophtalmologiste. Ce choix doit être expliqué aux patients. La stratégie choisie doit être appliquée avec rigueur.

\* Auteur correspondant.

Adresse e-mail : [sycyc75@gmail.com](mailto:sycyc75@gmail.com) (S.Y. Cohen).

*Conclusion.* – Le traitement de la DMLA est mieux codifié, mais des stratégies thérapeutiques variées coexistent.  
© 2018 Publié par Elsevier Masson SAS.

## KEYWORDS

Wet AMD;  
Anti-VEGF;  
Aflibercept;  
Bevacizumab;  
Ranibizumab

## Summary

*Purpose.* – To update the recommendations of the France Macula Federation for treatment of wet age-related macular degeneration (AMD).

*Methods.* – Analysis of literature and expert opinion.

*Results.* – The FFM recommends initiating anti-VEGF therapy as soon as possible after diagnosis of exudative AMD. There has been no major change in the last several years concerning the procedure of intravitreal injection itself. However, the litigious points are discussed: simultaneous bilateral injection; antibiotic therapy; medico-legal aspects. All anti-VEGF strategies possess advantages and limitations. The strategy should be left to the ophthalmologists' preference. However, the chosen strategy should be explained to patients and strictly followed.

*Conclusion.* – The treatment of wet-AMD is more precisely codified than before. However, various strategies still coexist.

© 2018 Published by Elsevier Masson SAS.

## Introduction

La principale avancée de ces 12 dernières années est l'avènement des anti-VEGF en tant que traitement de première intention de la néovascularisation choroidienne (NVC) compliquant la dégénérescence maculaire liée à l'âge (DMLA).

En 2012, la Haute Autorité de santé (HAS) avait publié des recommandations sur la prise en charge diagnostique et thérapeutique de la DMLA ([https://www.has-sante.fr/portail/upload/docs/application/pdf/2012-09/09r09\\_reco\\_dmla.pdf](https://www.has-sante.fr/portail/upload/docs/application/pdf/2012-09/09r09_reco_dmla.pdf)). Une mise à jour sur l'utilisation des anti-VEGF a été effectuée en 2017 par la commission de transparence de la HAS ([https://www.hassante.fr/portail/upload/docs/evamed/CT16200\\_DMLA\\_PIC\\_REEV\\_Avis3\\_CT16200&16091&16196.pdf](https://www.hassante.fr/portail/upload/docs/evamed/CT16200_DMLA_PIC_REEV_Avis3_CT16200&16091&16196.pdf)). À notre connaissance, il n'est pas prévu d'actualisation périodique, tenant compte de l'évolution des pratiques ophtalmologiques.

La Fédération France Macula a parmi ses objectifs : l'ambition de publier régulièrement des mises à jour permettant de faire le point, à un instant donné, sur l'évolution des pratiques en essayant d'intégrer les données récentes de la littérature, et en tenant compte des spécificités françaises. Le présent article propose un consensus professionnel de spécialistes de la rétine qui, à la lumière des données actuelles de la littérature, présentent une mise à jour des modalités de prise en charge thérapeutique de la DMLA exsudative.

## Méthodes

Une revue de la littérature portant sur le suivi de la DMLA a été réalisée entre le 1<sup>er</sup> janvier 2012 et le 31 décembre 2017. Une revue bibliographique portant sur les molécules ayant

actuellement l'autorisation de la mise sur le marché (AMM) en France, et sur les différents protocoles thérapeutiques a été réalisée.

## Résultats

### Les traitements disponibles

#### Le laser thermique

Le laser thermique a été le traitement de référence avant l'an 2000, essentiellement proposé dans les formes « visibles » ou « classiques » situées en position extra- ou juxta-fovéolaire. Il n'a quasiment plus d'indication en première intention dans la DMLA exsudative.

Cependant, il pourra éventuellement être proposé dans certaines situations :

- une photocoagulation périfovéale peut être envisagée chez des patients présentant une acuité visuelle très basse et une cicatrice fibreuse centrale encore exsudative ou hémorragique, comme alternative aux anti-VEGF ou en cas de réponse insuffisante à ces derniers. Son but principal est de limiter l'extension périphérique de la lésion néovasculaire et, ce faisant, de préserver le champ visuel périphérique [1] ;
- une photocoagulation focale du néovaisseau peut être discutée comme alternative aux anti-VEGF en cas de membrane située à plus de 1500 microns du centre de la fovéa [2]. Chez des patients très âgés ou très fatigués, sa réalisation peut permettre d'éviter des injections itératives. Les néovaisseaux juxta-papillaires sont également susceptibles de bénéficier d'une photocoagulation prudente, respectant un intervalle de 200 microns par rapport au bord de la papille [3].

Dans tous ces cas où une photocoagulation est envisageable, une discussion avec les patients, exposant les avantages et inconvénients des différents traitements, doit avoir lieu.

### La thérapie photodynamique (PDT)

La photothérapie dynamique utilisant la vertéporfine a été le traitement de référence de la DMLA exsudative entre 2000 et 2006 [4,5].

Elle n'est plus indiquée en première intention dans le traitement des néovaisseaux pré et sous épithéliaux de la DMLA, mais elle peut être proposée en cas de contre-indication (exceptionnelle) à l'utilisation des anti-VEGF ou dans le cadre d'un traitement combiné aux anti-VEGF. Ces traitements combinés sont parfois (ou souvent) proposés en cas de « résistance » aux injections intra-vitréennes ou dans le but d'espacer les injections, en cas de nécessité d'injections itératives rapprochées. Les traitements combinés peuvent également être envisagés en première ou deuxième intention dans les cas des vasculopathies polypoidales [6].

### Les traitements chirurgicaux

La translocation maculaire n'est plus réalisée.

La chirurgie des hématomas sous-rétiniens associant vitrectomie, drainage, gaz et utilisation éventuelle de rTPA peut être discutée devant un hématome rétrofovéolaire récent, étendu et exclusivement localisé dans l'espace sous rétinien. Un simple déplacement pneumatique du sang (injection intra vitrénienne de 0,3 cc de C2F6 et de 50 microgrammes de rTPA) pourra également être proposé comme alternative à la chirurgie, en combinaison aux anti VEGF [7,8].

### Les injections intra-vitréennes d'anti-VEGF

Le traitement d'une DMLA exsudative par anti-VEGF est une urgence thérapeutique, la première injection devant être réalisée le plus rapidement possible et dans un délai maximum de 7 jours.

### La conduite du traitement anti-VEGF

#### La réalisation des injections intra-vitréennes (IVT)

La dernière mise au point de l'Afssaps/ANSM sur les bonnes pratiques d'injection date de 2011. Il convient de tenir compte des évolutions enregistrées depuis :

Une fiche d'information pour le patient est proposée dans ces recommandations. Il est recommandé de recueillir, une seule fois par année civile, le consentement écrit du patient attesté par la signature d'une fiche d'information lors de l'initiation du traitement avant la première injection. La fiche éditée par la société française d'ophtalmologie est disponible sur : [http://www.sfo.asso.fr/files/files//FICHE-INFO PATIENT\\_/Fiche\\_65\\_Injection\\_intravitreenne.18janv16\(1\).pdf](http://www.sfo.asso.fr/files/files//FICHE-INFO PATIENT_/Fiche_65_Injection_intravitreenne.18janv16(1).pdf).

Les questions débattues ces dernières années concernent l'antibiothérapie prophylactique, la réalisation d'injections bilatérales simultanées, la désinfection cutanée et conjonctive et la gestion des hypertonies.

L'indication d'une antibioprofylaxie lors de l'injection ne figure plus dans le résumé des caractéristiques du produit (RCP) des anti-VEGF actuellement utilisés dans le traitement de la DMLA. La société française d'ophtalmologie ayant conclu à l'absence de bénéfice de cette antibiothérapie, nous recommandons l'abandon de cette pratique [9]. Il n'y a pas d'argument pour remplacer les antibiotiques locaux par des collyres antiseptiques.

Les données limitées sur l'utilisation des anti-VEGF en traitement bilatéral intra vitrénien (y compris des injections le même jour) ne suggèrent pas une augmentation du risque d'événements indésirables systémiques ou locaux par rapport à un traitement unilatéral [10]. Cette donnée est incluse dans le résumé des caractéristiques du produit (RCP) pour le ranibizumab.

Le traitement peut entraîner des troubles visuels temporaires pouvant affecter l'aptitude à conduire. Les avantages et inconvénients de la réalisation d'injections bilatérales simultanées doivent donc être discutés avec les patients. Cette discussion amènera à une décision d'injection bilatérale simultanée ou différée en fonction des souhaits des patients.

La désinfection de la peau saine des paupières peut être effectuée en deux temps à l'aide de BETADINE ophtalmique 5 % (le second temps étant combiné à la désinfection bétadinée de la conjonctive). Le lavage préalable au savon bétadiné (désaffectation en 4 temps avec savonnage et rinçage préalables) n'est pas utile. Des informations plus générales sur la désinfection cutanée peuvent être trouvées sur : <https://sf2h.net/wp-content/uploads/2016/05/Recos-Antisepsie-SF2H-2016.pdf>.

En cas d'intolérance à la bétadine, il n'y a pas de solution simple. L'utilisation de la bétadine pour la conjonctive demeure nécessaire car les alternatives telles l'amukine n'apportent pas les mêmes garanties de sécurité. Le rinçage soigneux post-injection ou l'utilisation de collyres lubrifiants peuvent permettre de rendre les injections moins pénibles pour les patients intolérants. En cas d'intolérance cutanée, en revanche, la désinfection de la peau peut être réalisée à l'amukine, mais l'utilisation de bétadine reste nécessaire pour la conjonctive. Dans de tels cas où ces antiseptiques différents vont être utilisés chez le même patient, il est important de ne pas les mettre en contact, en raison d'un risque d'inactivation.

Il est recommandé de prévenir les hypertonies oculaires (HTO) immédiates après IVT d'anti-VEGF chez le patient glaucomateux et de rechercher les hypertonies retardées chez tous les patients en suivant les recommandations de la société française du glaucome (SFG-SFO) et en mesurant régulièrement la pression intra oculaire des patients injectés.

Les hypertonies oculaires après IVT d'anti-VEGF sont surtout immédiates et doivent être prévenues chez le patient glaucomateux. Les HTO retardées concernent 3 à 12 % des patients, avec un effet cumulatif des IVT. Ce risque serait multiplié par 3 lorsque l'intervalle de temps séparant deux injections est inférieur à huit semaines.

Lors d'un traitement par d'anti-VEGF, une asymétrie pressionnelle de plus de 3 mmHg à trois visites consécutives est un facteur prédictif fort de survenue d'une

HTO retardée. D'autres éléments sont disponibles sur : <http://www.leglaucome.fr/wp-content/uploads/2017/03/Recommandations-SFG-SFO-2017.pdf>.

### Les anti-VEGF utilisés en France

Le bevacizumab a fait l'objet d'une recommandation temporaire d'utilisation, en milieu hospitalier. Son fractionnement en seringues prêtes à l'emploi a fait l'objet de recommandations très strictes, ce qui rend son obtention quasi-impossible.

Le pegaptanib (Macugen) ne permet pas d'obtenir les résultats fonctionnels obtenus par les autres anti-VEGF. Cette molécule n'est plus considérée à ce jour comme traitement de première intention de la DMLA exsudative (service médical rendu (SMR) insuffisant).

Deux anti-VEGF ont donc l'AMM (autorisation de mise sur le marché) en France et sont pris en charge par la sécurité sociale dans le traitement de la DMLA exsudative, le ranibizumab et l'aflibercept.

Ces deux molécules sont recommandées pour le traitement de tous les types de néovaisseaux choroïdiens compliquant la DMLA (pré épithéliaux, sous épithéliaux ou anastomose chorio-rétinienne) à la dose de 0,5 mg pour le ranibizumab ou 2 mg pour l'aflibercept. Les autorisations de mise sur le marché étant basées sur l'analyse des études randomisées, le protocole officiel d'utilisation diffère pour les 2 produits. Une phase d'induction du traitement est indiquée quelle que soit la molécule utilisée. Cette phase d'induction consiste en une injection par mois pendant 3 mois. Par la suite, le protocole est très souple pour le ranibizumab : traitement à la demande (pro re nata ou PRN), stratégie *inject and extend* ou traitement fixe. Le protocole est plus rigide pour la première année d'utilisation de l'aflibercept, avec une injection systématique toutes 8 semaines (q8), ou un protocole *treat-and-extend* permettant d'espacer les injections au-delà de 8 semaines, en cas d'excellente réponse anatomique et fonctionnelle. Cependant, dans la pratique, il n'y a pas de rationnel pour utiliser ces molécules différemment, les 2 ayant une excellente action anti-VEGF.

Le Ranibizumab et l'Aflibercept ont démontré leur efficacité dans la prise en charge des néo vaisseaux choroïdiens de la DMLA et le choix de la molécule en première intention sera laissé au praticien. La molécule utilisée pourra changer en cours de traitement en cas de défaut d'efficacité ou d'une possible tachyphylaxie [11–23].

### Les schémas de traitement de la DMLA par antiVEGF

Plusieurs protocoles de prise en charge de la DMLA peuvent être mis en œuvre.

#### Schéma d'injections à intervalle fixe

Les injections d'anti-VEGF peuvent se faire de façon mensuelle ou bimestrielle selon la molécule utilisée. Les injections mensuelles de Ranibizumab ont en effet été réalisées dans les études pivotales MARINA et ANCHOR qui ont permis la commercialisation du Ranibizumab [12–14,16]. L'aflibercept peut être injecté de façon bimestrielle, conformément aux résultats des études pivotales VIEW1 et

VIEW2 qui ont montré une efficacité anatomique et fonctionnelle comparable aux injections mensuelles [17,19,20].

#### Schéma de traitement réactif (PRN)

Après une phase d'induction de 3 injections conduites à un mois d'intervalle, une surveillance mensuelle stricte est réalisée. Une ou plusieurs injections d'anti-VEGF sont à nouveau réalisées en cas de réactivation ou de persistance de signes d'activité de la maladie.

Les critères d'activité classiques d'une DMLA néovasculaire sont représentés par une baisse visuelle de plus de 5 lettres (sur l'échelle ETDRS) par rapport au précédent examen, attribuable à la présence de néovaisseaux choroïdiens, l'apparition récente d'une hémorragie sous rétinienne, la présence d'un décollement séreux rétinien maculaire, la présence de logettes d'œdème intra rétinien, l'augmentation significative d'un décollement de l'épithélium pigmentaire vascularisé ou la présence de signes d'activité de la maladie mis en évidence sur l'angiographie à la fluorescéine ou au vert d'indocyanine. Cependant, il a été récemment décrit des lésions hyper-réfléctives sous-rétiniennes à l'OCT, considérées également comme des signes d'activité néovasculaire. Ces signes sont à connaître et à intégrer dans la décision thérapeutique [24,25].

#### Schéma d'injections avec extension de l'intervalle (« treat and extend » ou « inject and extend »)

Les patients sont traités mensuellement jusqu'à disparition de l'exsudation à l'OCT. Après disparition de tout liquide, l'intervalle jusqu'à la visite suivante est rallongé de deux semaines (contrôle réalisé à 6 semaines). Si, à 6 semaines, l'ophtalmologiste ne décèle pas de signes de récurrence, le patient bénéficie d'une nouvelle injection (« treat ») et l'intervalle jusqu'à la visite suivante est allongé (« extend ») de deux semaines (contrôle à 8 semaines). Si à 8 semaines, il n'y a pas de signe de récurrence, le patient bénéficie d'une nouvelle injection et l'intervalle jusqu'à la visite suivante est allongé de deux semaines. Cet intervalle de traitement (« treat ou inject ») et d'extension (« extend ») des visites pourra être étendu jusqu'à un maximum de 12 semaines. En revanche, si à l'occasion d'une visite, l'examen révèle une récurrence de l'activité de la maladie, cet intervalle devra être à nouveau réduit de 2 semaine [26–30].

#### Les schémas évolutifs

La fédération France Macula a proposé un schéma évolutif appelé IOI : induction, observation, individualisation qui consiste, après induction par 3 injections mensuelles, de surveiller l'évolution pendant une durée de 6 mois environ en traitant en mode réactif (observation). Après avoir établi un rythme de récurrence propre à l'œil traité, les traitements d'entretien sont réalisés en fonction de ce rythme (individualisation). Une alternative consiste à faire évoluer le rythme des contrôles après la première récurrence [31]. Par exemple, une récurrence survenue entre 4 et 8 semaines après la 3<sup>e</sup> injection donnera lieu à une nouvelle injection suivie d'un contrôle à 6 semaines. Le but reste donc, par une stratégie « passive » d'observation ou « active » de type

*inject and extend*, de déterminer l'intervalle de récurrence et d'adapter les traitements ultérieurs au rythme de récurrence trouvé. Cette notion de rythme de récurrence assez fixe, propre au patient, a été démontrée par Mantel et al. [32]. Des traitements avec 2, 3 ou davantage d'injections, réalisées sans contrôle préalable par OCT, sont alors possibles et permettent de diminuer le fardeau global de cette prise en charge, tant pour les patients que pour les équipes médicales.

## Conclusion

Les méthodes de traitement et de suivi de la DMLA exsudative traitée par anti-VEGF ont donc évolué au fil du temps, les ophtalmologistes prenant conscience des insuffisances ou inconvénients de chaque méthode. Les injections intravitréennes doivent être réalisées en respectant les règles de bonne pratique qui se sont, pour certaines, assouplies. Il n'existe pas de protocole idéal pour tous les patients, le besoin en anti-VEGF étant très variable. Il existe plusieurs manières satisfaisantes de conduire le traitement mais, quel soit le choix effectué, ce protocole doit être suivi rigoureusement pour assurer des résultats visuels optimaux.

## Déclaration de liens d'intérêts

BW consultant pour Novartis, Bayer, Allergan.  
 FdB consultant pour Bayer, Novartis.  
 ST consultant pour Allergan, Bayer, Novartis.  
 P-LC consultant pour Allergan, Bayer, Novartis.  
 ES consultant pour Allergan, Bayer, Novartis, Roche, Thea.  
 S-YC consultant pour Alcon, Allergan, Bayer, Novartis, Roche, Thea.

## Références

- [1] Coscas G, Soubrane G, Ramahefasolo C, Fardeau C. Perifoveal laser treatment for subfoveal choroidal new vessels in age-related macular degeneration. Results of a randomized clinical trial. *Arch Ophthalmol* 1991;109:1258–65.
- [2] Virgili G, Bini A. Laser photocoagulation for neovascular age-related macular degeneration. *Cochrane Database Syst Rev* 2007;CD004763.
- [3] Butros S, Cucera A, Lang GE. [Photocoagulation of age-related juxtapapillary choroidal neovascularisation]. *Klin Monbl Augenheilkd* 2011;228:999–1002.
- [4] Bressler NM. Treatment of Age-Related Macular Degeneration with Photodynamic Therapy (TAP) Study Group. Photodynamic therapy of subfoveal choroidal neovascularization in age-related macular degeneration with verteporfin: two-year results of 2 randomized clinical trials-tap report 2. *Arch Ophthalmol* 2001;119:198–207.
- [5] Mauget-Fajÿsse M, Quaranta-El Maftouhi M, De La Mar-nière E, Leys A. Photodynamic therapy with verteporfin in the treatment of exudative idiopathic polypoidal choroidal vasculopathy. *Eur J Ophthalmol* 2006;16:695–704.
- [6] Koh A, Lee WK, Chen LJ, Chen SJ, Hashad Y, Kim H, et al. EVEREST study efficacy and safety of verteporfin photodynamic therapy in combination with ranibizumab or alone versus ranibizumab monotherapy in patients with symptomatic macular polypoidal choroidal vasculopathy. *Retina* 2012;32:1453–64.
- [7] González-López JJ, McGowan G, Chapman E, Yorston D. Vitrectomy with subretinal tissue plasminogen activator and ranibizumab for submacular haemorrhages secondary to age-related macular degeneration: retrospective case series of 45 consecutive cases. *Eye (Lond)* 2016;30:929–35.
- [8] De Jong JH, van Zeeburg EJ, Cereda MG, van Velthoven ME, Faridpooya K, Vermeer KA. Intravitreal versus subretinal administration of recombinant tissue plasminogen activator combined with gas for acute submacular hemorrhages due to age-related macular degeneration: an exploratory prospective study. *Retina* 2016;36:914–25.
- [9] Hunyor AP, Merani R, Darbar A, Korobelnik JF, Lanzetta P, Okada AA. Topical antibiotics and intravitreal injections. *Acta Ophthalmol* 2018;96:435–41.
- [10] Ruão M, Andreu-Fenoll M, Dolz-Marco R, Gallego-Pinazo. Safety of bilateral same-day intravitreal injections of anti-vascular endothelial growth factor agents. *Clin Ophthalmol* 2017;11:299–302.
- [11] The CATT Research Group. Ranibizumab and bevacizumab for neovascular age-related macular degeneration. *N Engl J Med* 2011;364:1897–908.
- [12] Brown DM, Michels M, Kaiser PK, Heier JS, Sy JP, Ianchulev T, et al. Ranibizumab versus Verteporfin photodynamic therapy for neovascular age-related macular degeneration: two-year results of the ANCHOR study. *Ophthalmology* 2009;116:57–65.
- [13] Bressler NM, Chang TS, Suñer IJ, Fine JT, Dolan CM, Ward J. Vision-related function after ranibizumab treatment by better- or worse-seeing eye: clinical trial results from MARINA and ANCHOR. *Ophthalmology* 2010;117:747–56.
- [14] Chang TS, Bressler NM, Fine JT, Dolan CM, Ward J, Klesert TR, et al. Improved vision-related function after ranibizumab treatment of neovascular age-related macular degeneration: results of a randomized clinical trial. *Arch Ophthalmol* 2007;125:1460–9.
- [15] Takeda AL, Colquitt J, Clegg AJ, Jones J. Pegaptanib and ranibizumab for neovascular age-related macular degeneration: a systematic review. *Br J Ophthalmol* 2007;91:1177–82.
- [16] Kaiser PK, Blodi BA, Shapiro H, Acharya NR, et al. Angiographic and optical coherence tomographic results of the MARINA study of ranibizumab in neovascular age-related macular degeneration. *Ophthalmology* 2007;114:1868–75.
- [17] Talks JS, Lotery AJ, Ghanchi F, Sivaprasad S, Johnston RL, Patel N, et al. United Kingdom aflibercept users group. First-year visual acuity outcomes of providing aflibercept according to the VIEW study protocol for age-related macular degeneration. *Ophthalmology* 2016;123:337–43.
- [18] Yuzawa M, Fujita K, Wittrup-Jensen KU, et al. Improvement in vision-related function with intravitreal aflibercept: data from phase 3 studies in wet age-related macular degeneration. *Ophthalmology* 2015;122:571–8.
- [19] Schmidt-Erfurth U, Kaiser PK, Korobelnik J, et al. Intravitreal aflibercept injection for neovascular age-related macular degeneration: ninety-six-week results of the VIEW studies. *Ophthalmology* 2014;121:193–201.
- [20] Heier JS, Brown DM, Chong V, Korobelnik JF, Kaiser PK, Nguyen QD, et al. VIEW 1 and VIEW 2 Study Groups. Intravitreal aflibercept (VEGF trap-eye) in wet age-related macular degeneration. *Ophthalmology* 2012;119:2537–48.
- [21] Lee JE, Shin JP, Kim HW, Chang W, Kim YC, Lee SJ, et al. VAULT study group. Efficacy of fixed-dosing aflibercept for treating polypoidal choroidal vasculopathy: 1-year results of the VAULT study. *Graefes Arch Clin Exp Ophthalmol* 2017;255:493–502.
- [22] Kodjikian L, Souied EH, Mimoun G, Mauget-Fajÿsse M, Behar-Cohen F, Decullier E, et al. Ranibizumab versus bevacizumab for neovascular age-related macular degeneration: Results

- from the GEFAL noninferiority randomized trial. *Ophthalmology* 2013;120:2300–9.
- [23] Krebs I, Schmetterer L, Boltz A, Told R, Vécsei-Marlovits V, Egger S, et al. A randomised double-masked trial comparing the visual outcome after treatment with ranibizumab or bevacizumab in patients with neovascular age-related macular degeneration. *Br J Ophthalmol* 2013;97:266–71.
- [24] Richard G, Monés J, Wolf S, Korobelnik JF, Guymer R, Goldstein M, et al. Scheduled versus Pro Re Nata Dosing in the VIEW trials. *Ophthalmology* 2015;122:2497–503.
- [25] Lalwani GA, Rosenfeld PJ, Fung AE, Dubovy SR, Michels S, Feuer W, et al. A variable-dosing regimen with intravitreal ranibizumab for neovascular age-related macular degeneration: year 2 of the PrONTO Study. *Am J Ophthalmol* 2009;148:43–58.
- [26] Wykoff CC, Croft DE, Brown DM, Wang R, Payne JF, Clark L, et al. Prospective trial of treat-and-extend versus monthly dosing for neovascular age-related macular degeneration: TREX-AMD 1-Year Results. *Ophthalmology* 2015;122:2514–22.
- [27] Souied EH, Oubraham H, Mimoun G, Cohen SY, Quere S, Derveloy A, et al. Changes in visual acuity in patients with wet age-related macular degeneration treated with intravitreal ranibizumab in daily clinical practice: the twin study. *Retina* 2015;35:1743–9.
- [28] Barthelmes D, Nguyen V, Daien V, Campain A, Walton R, Guymer R, et al. Two years outcomes of “treat and extend” intravitreal therapy using aflibercept preferentially for neovascular age-related macular degeneration. *Retina* 2018;38:20–2.
- [29] Freund KB, Korobelnik JF, Devenyi R, Framme C, Galic J, Herbert E, et al. Treat-and-extend regimens with anti-VEGF agents in retinal diseases: a literature review and consensus recommendations. *Retina* 2015;35:1489–506.
- [30] Oubraham H1, Cohen SY, Samimi S, Marotte D, Bouzaher I, Bonicel P, et al. Inject and extend dosing versus dosing as needed: a comparative retrospective study of ranibizumab in exudative age-related macular degeneration. *Retina* 2011;31:26–30.
- [31] Semoun O, Cohen SY, Srour M, Creuzot-Garchet C, Oubraham-Mebroukine H, Kodjikian L, et al. Comité scientifique de la Fédération France Macula. Individualized management of patients with exudative AMD, IOI protocol: Injection-observational-individualization. *J Fr Ophtalmol* 2017;40:169–76.
- [32] Mantel I, Deli A, Iglesias K, Ambresin A. Prospective study evaluating the predictability of need for retreatment with intravitreal ranibizumab for age-related macular degeneration. *Graefes Arch Clin Exp Ophthalmol* 2013;251:697–704.